

仙台中江病院

一般病棟を地域包括病棟に改変し2年目を迎えております。パーキンソン病(iPD)をはじめとした α -syn 病理疾患と脊椎圧迫骨折で入院する方の比率が高まりました。iPD とレビー小体病 (DLB)では胸腰移行部での骨折が、軽度認知障害 (MCI) とアルツハイマー型認知症 (SDAT) では大腿骨近位と恥骨の骨折が多く、当院に年間で10倍の症例があれば疫学的解析ができそうです。尻餅と転倒が主因ですが老婦人が大半というのは、骨粗鬆と高齢人口の男女比を勘案すれば当然で論文にはなりません。ご紹介いただき入院となる方の中ではレム睡眠行動異常 (RBD) やむずむず脚症候群 (RLS) を主治医として経験することが増え脳卒中は減少しました。


2017年10月より半年間は吉田隼先生に診療応援を、今年4月より秋山徹也先生に引継いでいただいています。当院の医療療養病棟の運営は不変ですが個別症例ごとのDPC評価が求められ、事務的な煩雑さが看護の実践や医療行為を阻害しており、支払側と担当官僚の姿勢を糺せる体制が求められます。

Google や Yahoo から医療機関のホームページを受診先選定のため検索・閲覧するのはIT時代を反映した動向です。さて逆行性にアクセス機器の分析をしてみますとPC経由は30%、タブレットが8%であるのに対しモバイルは60%以上で年々増加しており興味深い結果でした。更にコンテンツ毎の閲覧状況を解析したところ、神経内科疾患を主とする病気の説明の項目が診療時間等の案内やトップページよりも利用度は高く、平均2分以上の滞在で内容を読んだから抜ける離脱率も66%でした。悪意の書き込みや偽報道に振り廻されるのは御免ですが、当院のような小規模施設でも宣伝やPRの手段を他業界並に時代に即応させる必要性を実感しております。

契約条件にもよりますが、CTでは管球交換費用が装置交換の総費用の過半であることが常で、昔からX線機器メーカーの営業戦略の根幹的価格設定でユーザーとしては困惑します。2017年夏に稼働した新型CTの特徴を社の広報誌から以下に転載させていただきますが、国民総被爆量の高値が議論されている昨今、低線量化とAIの導入はpost-平成時代に回避できない流れです。

(病院長 泉山昌洋)

外来患者数	7359人
新患患者数	658人
退院患者数	223人



泉山 昌洋 先生

医療法人泉仁会 仙台中江病院 病院長
使用装置: SOMATOM go

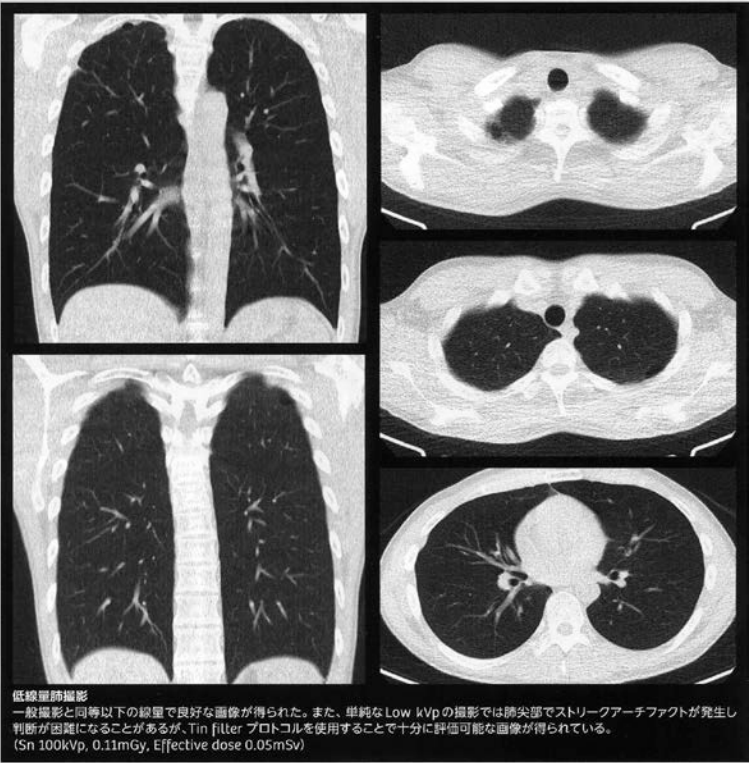
“トータルのワークフローに優れた、非常にバランスの良い装置だと思います”

胸部一般撮影と同等の線量でこのような良好な画像が得られることを考えると、将来的には超低線量CTで胸部のスクリーニングを行う時代が来るのではないのでしょうか。

当院での胸部CTは肺がん等の結節病変の検出にも利用しますが、球症状を来す神経難病患者が多いため誤飲性肺炎の診断や仮想気管支鏡としての有用性を強調したいと思います。

また、撮影後に、3軸調整をした coronal 画像なども自動で作成されるなど、低線量化に不可欠な IR を使用した状態でも再構成にストレスがなく、トータルのワークフローに優れた非常にバランスの良い装置だと思います。

こういった最先端の技術が、大学病院に導入されるようなハイエンドシステムだけでなく、汎用システムにも搭載されていることにも意義を感じます。



低線量肺撮影

一般撮影と同等以下の線量で良好な画像が得られた。また、単純な Low kVp の撮影では肺尖部でストリークアーチファクトが発生し判断が困難になることがあるが、Tin filter プロトコルを使用することで十分に評価可能な画像が得られている。(Sn 100kVp, 0.11mGy, Effective dose 0.05mSv)


“トータルのワークフローに優れた、非常にバランスの良い装置だと思います”

胸部一般撮影と同等以下の線量でこのような良好な画像が得られることを考えると、将来的には超低線量 CT で胸部のスクリーニングを行う時代が来るのではないのでしょうか。

当院での胸部 CT は肺がん等の結節病変の検出にも利用しますが、球症状を来す神経難病患者が多いため誤飲性肺炎の診断や仮想気管支鏡としての有用性を強調したいと思います。

また、撮影後に 3 軸調整をした coronal 画像なども自動で作成されるなど、低線量化に不可欠な IR を使用した状態でも再構成にストレスがなく、トータルのワークフローに優れた非常にバランスの良い装置だと思います。

こういった最先端の技術が、大学病院に導入されるようなハイエンドシステムだけでなく、汎用システムにも搭載されていることにも意義を感じます。



泉山 昌洋 先生

医療法人泉仁会 仙台中江病院 病院長
使用装置: SOMATOM go

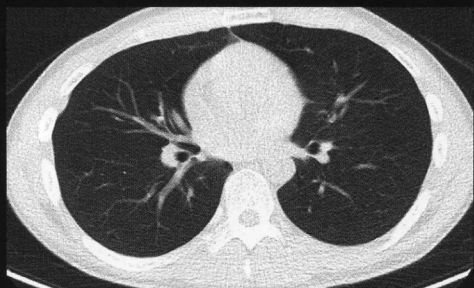
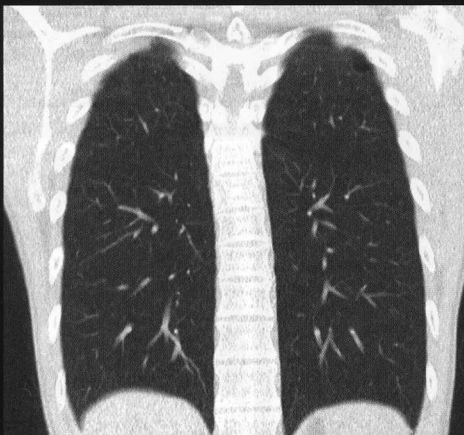
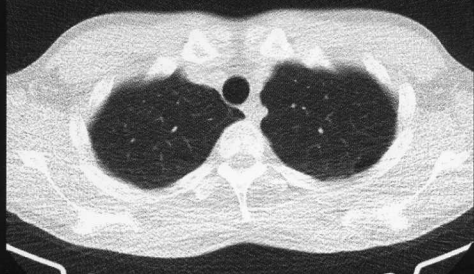
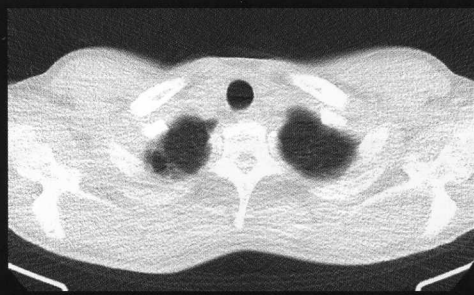
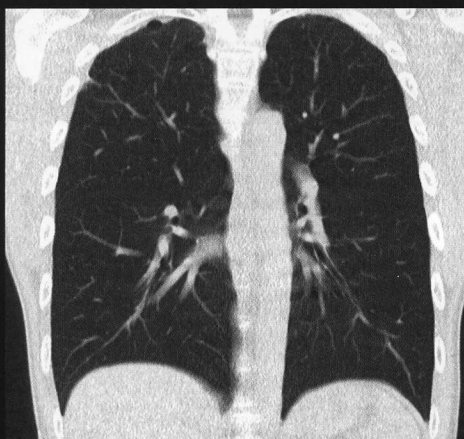
“トータルのワークフローに 優れた、非常にバランスの良い 装置だと思います”

胸部一般撮影と同等の線量でこのような良好な画像が得られることを考えると、将来的には超低線量CTで胸部のスクリーニングを行う時代が来るのではないのでしょうか。

当院での胸部CTは肺がん等の結節病変の検出にも利用しますが、球症状を来す神経難病患者が多いため誤飲性肺炎の診断や仮想気管支鏡としての有用性を強調したいと思います。

また、撮影後に、3軸調整をした коронаル画像なども自動で作成されるなど、低線量化に不可欠なIRを使用した状態でも再構成にストレスがなく、トータルのワークフローに優れた非常にバランスの良い装置だと思います。

こういった最先端の技術が、大学病院に導入されるようなハイエンドシステムだけでなく、汎用システムにも搭載されていることにも意義を感じます。



低線量肺撮影

一般撮影と同等以下の線量で良好な画像が得られた。また、単純な Low kVp の撮影では肺尖部でストリークアーチファクトが発生し判断が困難になることがあるが、Tin filter プロトコルを使用することで十分に評価可能な画像が得られている。
(Sn 100kVp, 0.11mGy, Effective dose 0.05mSv)